

## Intubasi *Fiber Optic* pada Pasien Anak dengan *Syngnathia* dan Pseudoankilosis Sendi Temporomandibular: Laporan Kasus

Hafizh Budhiman Mahmud, Gezy Weita Giwangkencana, Ayu Puji Lestari  
Departemen Anestesiologi dan Terapi Intensif Fakultas Kedokteran  
Universitas Padjadjaran/RSUP Dr. Hasan Sadikin Bandung, Indonesia

### Abstrak

Manajemen jalan napas pada pasien anak dengan malformasi kraniofasial merupakan tantangan karena sulit dilakukan. Laporan kasus ini bertujuan menjelaskan manajemen anestesi pada pasien anak dengan *syngnathia* anterior dan pseudoankilosis temporomandibular. Seorang anak perempuan berusia 2 tahun dengan diagnosis *syngnathia* segmen anterior dan pseudoankilosis temporomandibular dijadwalkan untuk operasi elektif. Intubasi *fiber optic* dilakukan pada pernapasan spontan (*spontaneous breathing*) melalui insuflasi menggunakan perangkat jalan napas nasofaring yang dimodifikasi. Dilakukan teknik “*spray-as-you-go*” dengan lidokain yang diencerkan dan intubasi nasal menggunakan *fiber optic* dari saluran hidung kontralateral menggunakan tabung endotrakeal *uncuffed* ukuran 4,5. Metode intubasi *fiber optic* dapat berhasil digunakan pada anak dengan malformasi kraniofasial.

**Kata kunci:** *Fiber optic*; intubasi; laporan kasus; pediatrik

## Fiber Optic Intubation in a Pediatric Patient with *Syngnathia* and Temporomandibular Joint Pseudoankylosis: A Case Report

### Abstract

Airway management in pediatric patients with a craniofacial malformation is challenging since awake intubation or surgical airway approach is difficult to perform. This case report aims to describe the anesthesia management of pediatric patients with anterior segment *syngnathia* and temporomandibular pseudo ankylosis. A 2-year-old girl diagnosed with anterior segment *syngnathia* and temporomandibular pseudo ankylosis was scheduled for elective surgery. Fiberoptic intubation was performed by spontaneous breathing via insufflation using a modified nasopharyngeal airway device. A “*Spray-as-you-go*” technique with diluted lidocaine was performed, fiberoptic nasal intubation of the contralateral nasal passage was carried out, and a total of 4.5 uncuffed endotracheal tubes were used. The fiberoptic intubation method can be used successfully in children with craniofacial malformation.

**Keywords:** Case report; fiber optic; intubation; pediatric

---

**Korespondensi:** Hafizh Budhiman Mahmud, dr., Departemen Anestesiologi dan Terapi Intensif Fakultas Kedokteran Universitas Padjadjaran Bandung, Jalan Pasteur No. 38, Bandung, Indonesia, Tlpn. 022-2038285, Email: hafizhbudhi@gmail.com

## Pendahuluan

*Syngnathia* adalah fusi kongenital rahang atas dan bawah. *Syngnathia* merupakan kelainan kongenital langka yang dapat muncul sendiri atau berhubungan dengan kelainan kongenital lain yang mungkin merupakan komponen dari suatu sindrom. Penyatuan kongenital maksila dan mandibula dapat terjadi sebagai penyatuan jaringan lunak yang disebut sebagai sinekia, atau penyatuan tulang, yang disebut sebagai sinostosis. Penyatuan dapat terjadi di mana saja antara mandibula dan maksila. Penyatuan dapat melibatkan *alveolar ridge* saja atau melibatkan ramus asendens dan daerah retromaksila dengan atau tanpa memengaruhi sendi temporomandibular.<sup>1</sup>

Pasien anak mempunyai karakteristik anatomi dan fisiologis yang berbeda dibanding dengan populasi dewasa. Menangani pasien anak sudah menjadi tantangan bagi dokter anestesi yang tidak terbiasa yang diperumit lagi dengan kesulitan manajemen jalan napas.<sup>2,3</sup> Pasien malformasi kraniofasial sulit untuk dilakukan ventilasi atau intubasi, sementara intubasi sadar dan pendekatan bedah mengharuskan pasien kooperatif sehingga keduanya sulit dilakukan dan memiliki konsekuensi di masa depan pada populasi anak. Intubasi *fiber optic* masih menjadi pilihan pada pasien anak, namun harus dilakukan oleh operator dan tim jalan napas yang berpengalaman untuk mengelola jalan napas yang sulit dengan aman pada anak. Penelitian ini bertujuan mendeskripsikan manajemen anestesi pada pasien anak dengan kelainan maksilomandibular mempergunakan intubasi *fiber optic*.

## Laporan Kasus

Seorang anak perempuan berusia 2 tahun dengan berat 12 kilogram dijadwalkan untuk operasi elektif untuk melepaskan kontraktur di mulutnya. Pasien datang dengan riwayat kesulitan membuka mulut sejak lahir dan hanya dapat membuka mulut kurang dari 1 cm (Gambar 1). Pasien memiliki riwayat operasi

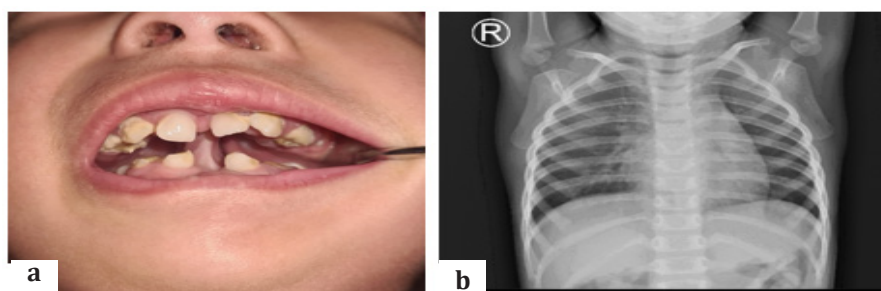
sebanyak 2 kali pada tahun 2020 dan 2021 dengan anestesi umum untuk memperbaiki kelainan ini, tetapi tumbuh defek tulang dan menghalangi pembukaan mulut yang lebih berat yang kemudian dikoreksi oleh operasi sebelumnya (Gambar 2).

Secara klinis anak tampak cemas dan tidak kooperatif, tetapi dapat ditenangkan oleh ibunya. Keadaan umum pasien baik dan tanda-tanda vital dalam batas normal, meskipun ibunya mengatakan bahwa kadang-kadang pasien mengalami pilek dan mendengkur pada malam hari. Hasil pemeriksaan laboratorium dan rontgen dada dalam batas normal.

Manajemen jalan napas dilakukan dengan intubasi *fiber optic* menggunakan anestesi inhalasi dan tetap mempertahankan napas spontan. Persiapan standar praoperasi terdiri dari mesin anestesi, monitor standar, pemantauan *end-tidal* karbondioksida (EtCO<sub>2</sub>), dan obat-obatan darurat. Peralatan manajemen jalan napas dengan *difficult airway* yang disiapkan terdiri dari 2 *suction*, serat optik universal 4 mm (Storz, Jerman) dan peralatan krikotirotoni darurat. Karena tidak ada alat jalan napas nasofaring yang tersedia maka disiapkan pipa endotrakeal (ETT) nomor 4 yang dipotong sejauh hidung pasien ke ujung tragusnya.

Saat berada di kamar operasi pasien tampak tidak kooperatif sehingga saat masuk ke ruang operasi ditemani oleh orangtuanya dengan diberikan boneka panda dan sirkuit Jackson-Reese yang tersembunyi di dalamnya. Sirkuit Jackson Reese yang tersembunyi di dalam boneka panda kemudian dihubungkan ke mesin anestesi sementara pasien menonton film kartun di ruang operasi. Pasien perlahan-lahan diinduksi dengan gas sevofluran yang diberikan perlahan dari 0,6–8 vol% dengan campuran gas O<sub>2</sub>: N<sub>2</sub>O 50% : 50%.

Setelah pasien tertidur, dilakukan pemasangan alat monitoring tanda-tanda vital. Tabung ETT pendek yang telah dibuat sebelumnya ditempatkan di lubang hidung kanan, sementara kasa yang dibasahi dengan campuran lidokain dan adrenalin dosis kecil dimasukkan melalui lubang hidung kiri. Pemberian oksigen, N<sub>2</sub>O, dan gas inhalasi



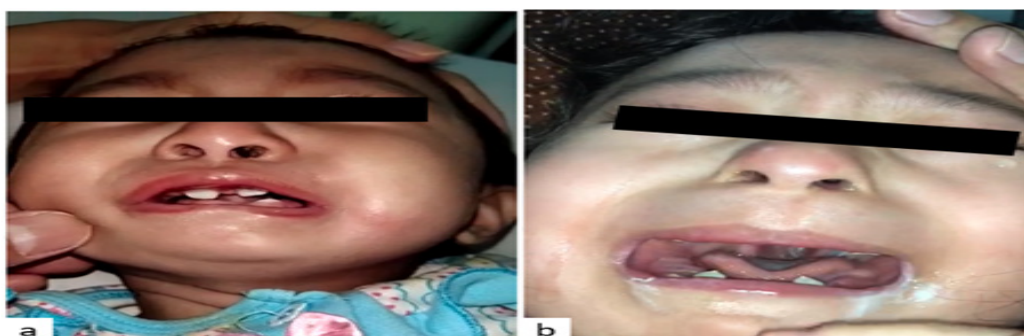
**Gambar 1 (a) Gambaran Mulut Bukaan Mulut yang Kecil, Mikrogнатia dan Defek Tulang di Rongga Mulut; (b) Rontgen Toraks dalam Batas**

dilanjutkan melalui ETT melalui hidung. Tabung konektor dihubungkan ke ETT untuk menjaga kedalaman anestesi dan pengiriman oksigen (Gambar 3).

Intubasi fiberoptik dilakukan melalui lubang hidung kiri dan teknik *spray-as-you-go* dilakukan dengan lidokain encer 1%. Teknik *spray-as-you-go* dilakukan dengan injeksi anestesi lokal 0,5–2 mL lidokain 2–4% melalui *port suction* pada alat fiberoptik, dengan visualisasi langsung pada plika vokalis dan epiglotis. Pada kasus ini *fiber optic* dimasukkan ke dalam hidung hingga

mencapai laring. Setelah epiglotis dan pita suara divisualisasikan, 2 mL lidokain 1% diberikan dan ETT dimasukkan ke dalam trakea. Selanjutnya, 10 mg propofol dan 20 mcg fentanil intravena diberikan setelah tabung terlihat melewati teropong. Setelah insersi, pasien mengalami desaturasi 80% dan kedalaman tabung diperiksa ulang melalui fiberoptik, dan ETT ditarik keluar dari bronkus batang utama kanan, sambil memosisikan ETT di atas *carina*. Sepanjang prosedur, pasien mempertahankan pernapasan spontan.

Prosedur berlangsung selama 3 jam dan



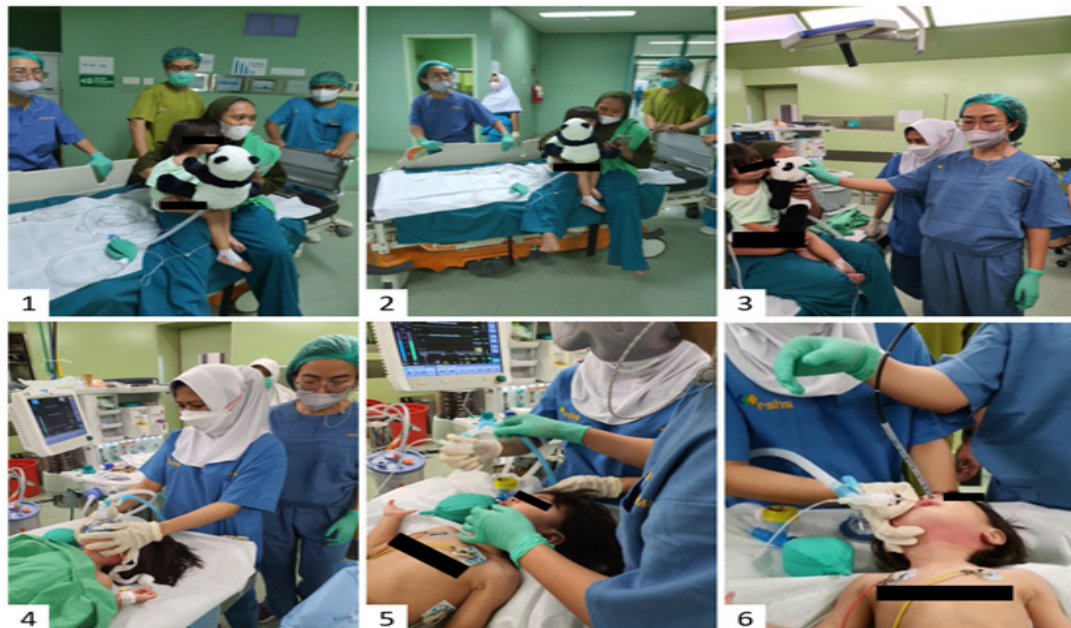**Gambar 2 Gambaran Mulut Pasien Sebelum Operasi Korektif Sebelumnya**

hemodinamik intraoperatif stabil dengan denyut jantung 90–110 denyut per menit dan saturasi oksigen 97–99%. Pasien diekstubasi dalam keadaan sadar penuh dan dipindahkan ke ruang rawat inap untuk pemulihan total.

## Pembahasan

*Syngnathia*, tulang atau fibrosa, jarang terjadi

dan dapat terjadi sebagai kelainan terisolasi atau berhubungan dengan kelainan mulut lainnya (langit-langit sumbing) atau sebagai bagian dari sindrom pterigium poplitea atau sindrom Van der Woude.<sup>1,4,5</sup> Adhesi mungkin lengkap atau tidak lengkap; unilateral atau bilateral dengan bukaan anterior. Etiologi tidak jelas, meskipun beberapa mekanisme telah diusulkan. Pada pasien ini kelainan



**Gambar 3** (1) Perhatikan Boneka Panda yang Menyembunyikan Sirkuit Jackson-Reese; (2) Kehadiran Orangtua Diperlukan; (3) Inhalasi Melalui Boneka Panda; (4) Dua Dokter Anestesi Hadir; (5) Tabung ETT yang Dimodifikasi untuk NPA; (6) Intubasi *Fiber Optic*.

Sumber: Dokumentasi pribadi

ditemukan pada segmen anterior.

Dalam kasus penyatuan fibrosa yang tidak rumit, operasi yang telah dilaporkan relatif sederhana. Pasien kasus ini telah menjalani operasi koreksi sebanyak dua kali dan berhasil tanpa masalah. Kondisi saat ini pasien terdapat sekat pada rongga mulutnya dan buka mulut kurang dari dua jari, oleh karena itu jalan napas tidak dapat dilakukan dengan laringoskop intubasi biasa. Manajemen jalan napas merupakan tantangan utama saat menangani kasus seperti ini dengan berbagai pilihan teknik invasif seperti trakheostomi *retrograde intubation*, atau non-invasif dengan fiberoptik.<sup>4,6</sup>

Intubasi fiberoptik pada pasien anak dengan kesulitan jalan napas dapat menjadi tantangan, termasuk mereka yang memiliki dismorfisme kraniofasial seperti gangguan pergerakan leher pada kasus *Klippel-Feil syndrome*, terdapat retriksi mobilitas sendi temporomandibular, lidah besar, dan *micrognathia* pada pasien dengan *Pierre Robin syndrome*. Prosedur ini lebih sulit dilakukan pada pasien anak dibanding dengan pasien

dewasa terutama karena saluran pernapasan lebih kecil dan tidak kooperatif yang membuat manipulasi *fiber optic* lebih sulit.<sup>2,7</sup>

Pada kasus ini kami melakukan teknik intubasi dengan anestesi lokal yang mirip dengan teknik yang dijelaskan oleh suatu penelitian memberikan anestesi lokal melalui ETT untuk mengurangi rangsangan nyeri pada jalan napas.<sup>7,8</sup>

Anak memiliki tingkat konsumsi oksigen yang lebih tinggi sehingga secara signifikan memperpendek periode apnea yang dapat ditoleransi dengan aman. Pada tindakan *fiber optic* waktu yang dibutuhkan lebih lama sehingga membutuhkan strategi agar kebutuhan oksigen terpenuhi selama tindakan dan pasien tetap tenang. Dokter anestesi harus memulai preoksigenasi dan menghindari desaturasi berat pada pasien. Dalam kasus ini, pasien ditidurkan, tetapi napas dipertahankan spontan untuk oksigenasi menggunakan ETT pada lubang hidung kolateral.<sup>8</sup> Teknik serupa menggunakan *continuous positive airway pressure* (CPAP) dengan memasukkan ETT pada lubang hidung kolateral dan

disambungkan ke mesin anestesi untuk mendapatkan ventilasi.<sup>4</sup> Desaturasi memang terjadi karena ETT yang terlalu dalam, tetapi segera diantisipasi dengan reposisi ETT. Metode lain untuk oksigenasi adalah oksigenasi hidung aliran tinggi yang memberikan stabilitas pengiriman oksigen dan jalan napas nasofaring. Penggunaan oksigenasi hidung aliran tinggi dapat meningkatkan volume paru ekspirasi dan meningkatkan batas aman oksigen saturasi pasien apnea saat tindakan intubasi. Kasus yang dijelaskan dalam sebuah penelitian menggunakan oksigen aliran tinggi saat preoksigenasi selama 3 menit menggunakan nasal kanul sesuai dengan ukuran usia, kecepatan aliran yang diberikan 2 L/kgBB/menit dengan fraksi oksigen 100% yang dititrasi turun hingga fraksi oksigen 30%. Rumatan anestesi dengan total intravena propofol 100–250 mcg/kgBB/menit dan remifentanil 0,01–0,1 mcg/kgBB/menit untuk menjaga jalan napas tetap spontan.<sup>9,10</sup>

Dalam kasus ini, 10 mg propofol dan 20 mcg fentanil diberikan untuk induksi anestesi. Pasien anak secara historis dianggap berisiko lebih tinggi mengalami depresi napas, terutama dari analgesik opioid. Namun, bukti terbaru menunjukkan bahwa bayi dan anak kecil di luar periode neonatal lebih resisten terhadap efek propofol, bahkan ketika dikombinasikan dengan opioid seperti fentanil.<sup>11,12</sup> Pernapasan spontan dapat dipertahankan pada dosis yang adekuat untuk menekan respons somatik terhadap prosedur nyeri.<sup>11</sup>

## Simpulan

Penatalaksanaan jalan napas anak yang sulit dapat dilakukan melalui bronkoskop *fiber optic* hidung melibatkan rumatan sedasi yang dalam, pernapasan spontan, dan tim ahli anestesi.

## Daftar Pustaka

1. Olusanya AA, Tongo OO, Lawal TA, Aladelusi TO, Daniel A, Awana TE, dkk. Syngnathia. *J Craniofac Surg*. 2018;29(7):e675–7.
2. Kaddoum RN, Ahmed Z, D'Augutine AA, Zestos MM. Guidelines for elective

- pediatric fiberoptic intubation. *J Vis Exp*. 2010;(47):2–7.
3. Fuentes R, Carlos J, Cuadra D, Lacassie H, González A. Difficult fiberoptic tracheal intubation in 1 month-old infant with treacher Collins syndrome. *Brazilian J Anesthesiol*. 2018;68(1):87–90.
4. Lonnée H, Rashad A, Rahimi GR, Labat F. Airway management of an infant presenting with syngnathia for surgical correction. *Open J Anesthesiol*. 2013;03(01):35–7.
5. Puvabanditsin S, Garrow E, Sitburana O, Avila FM, Nabong MY, Biswas A. Syngnathia and van der woude syndrome: a case report and literature review. *Cleft Palate-Craniofacial J*. 2003;40(1):104–6.
6. Wong J, Lee JSE, Wong TGL, Iqbal R, Wong P. Fibreoptic intubation in airway management: a review article. *Singapore Med J*. 2019;60(3):110–8.
7. Saxena KN, Goel V, Gaba BTP. Fiber optic intubation of a neonate with syngnathia under local anesthesia and sedation. *J Anaesthesiol Clin Pharmacol*. 2016;32(1):128–30.
8. Svee A, Frykholm P, Linder A, Hakelius M, Skoog V, Nowinski D. Early release of interalveolar synechia under general anesthesia through fiberoptic. *J Craniofac Surg*. 2012;23(4):299–302.
9. Kim HJ, Asai T. High-flow nasal oxygenation for anesthetic management. *Korean J Anesthesiol*. 2019;72(6):527–47.
10. Ji JY, Kim EH, Lee JH, Jang YE, Kim HS, Kwon SK. Pediatric airway surgery under spontaneous respiration using high-flow nasal oxygen. *Int J Pediatr Otorhinolaryngol*. 2020;134:1–8.
11. Ansermino JM, Magruder W, Dosani M. Spontaneous respiration during intravenous anesthesia in children. *Curr Opin Anaesthesiol*. 2009;22(3):383–7.
12. Malherbe S, Whyte S, Singh P, Amari E, King A, Mark Ansermino J. Total intravenous anesthesia and spontaneous respiration for airway endoscopy in children - A prospective evaluation. *Paediatr Anaesth*. 2010;20(5):434–8.